Media Fuchstal • © Copyright 2019 Teamwork Media Fuchstal • © Copyright 201

Interdisziplinäres Zusammenspiel von KFO, Chirurgie und Prothetik

Komplettsanierung im Teamapproach

Ein Beitrag von Dr. Martin Gollner, Dr. Andreas Kämpf und Ztm. Stefan Picha

Eine umfangreiche ästhetisch-rekonstruktive Rehabilitation von Ober- und Unterkiefer stellt hohe Ansprüche an alle Therapiebeteiligten und kann nur in einem von gegenseitigem Respekt getragenen Team zum erwünschten Behandlungsziel führen. Kieferorthopädische, augmentative und implantatchirurgische Eingriffe, konservierende und restaurative Maßnahmen sowie die prothetische Umsetzung mit Implantat- und Teilkronen, Table Tops und Veneers müssen von Anbeginn gemeinsam geplant und in ihrem Ablauf koordiniert werden. Nur ein reibungsloser Workflow mit klaren Verantwortungen führt zum gewünschten therapeutischen Erfolg und in der Folge zu einer hohen Patientenzufriedenheit.

Indizes: 360-Grad-Veneers, Aligner, Augmentation, Implantatkrone, KFO, Table Tops

Frage zum Patientenfall

Was war für Sie an dem Fall das eigentlich Herausfordernde?

Dr. Martin Gollner: Eine so komplexe Ausgangssituation wie die vorliegende mit massiven Destruktionen an der Zahnhartsubstanz und erheblichem ästhetischem Makel lässt sich nach meinen Erfahrungen nur im Teamwork kompetenter Spezialisten im Sinne des Patienten funktional langfristig stabil und seinen ästhetischen Vorstellungen gemäß lösen.
Im geschilderten Fall erforderte das eine enge und vertrauensvolle Zusammenarbeit zwischen Kieferorthopäden, Zahnarzt und Zahntechniker von Anfang an. Gelingt es dann auch noch, den Patienten von den notwendigen Schritten und Zeitspannen zu überzeugen und ihn zum aktiven Mitwirken zu motivieren, sind alle Voraussetzungen geschaffen, um ein für alle Beteiligten zufriedenstellendes Ergebnis zu erzielen.

Media Fuchstal • Copyright 2019 Teamwork Media Fuchstal • © Copyright 201

Bei einem umfangreichen Therapievorhaben ist die wahrscheinliche Behandlungsdauer neben den Kosten ein entscheidender Aspekt für die Zufriedenheit eines Patienten. Dazu ist es wichtig, mit dem Patienten in einem ausführlichen und offenen Gespräch „auf Augenhöhe" die Vor- und Nachteile einer Therapie gemeinsam gründlich abzuwägen, um danach ebenfalls gemeinsam den Therapieentscheid zu treffen (Shared Decision Making, SDM) [1–3]. Dabei kommt es darauf an, dass zwischen allen Beteiligten nicht nur über das angestrebte Endergebnis, sondern auch über den Weg dorthin Übereinstimmung erzielt wird. Eine Prognose über den langfristigen Erhalt von Hart- und Weichgewebe nach einer komplexen Therapie wie mit kieferorthopädischer Schienentherapie, Augmentation, Implantation und ästhetisch gewünschter kompletter Einzelzahnrestauration ist gerade auch eine Frage der Motivation eines Patienten. Werden die fachlichen Überlegungen des Behandlerteams dem Patienten in einer für ihn verständlichen Sprache kommuniziert, kann er die Tragweite der Therapie nachvollziehen, was wiederum die Compliance des Patienten beziehungsweise die Adhärenz von Behandler und Patient steigert [4].

Ausgangssituation

Die 45-jährige Patientin war mit ihrer oralen Situation insgesamt unzufrieden und wünschte sich eine ästhetisch-funktionelle und dauerhafte Verbesserung ihrer orofazialen Ästhetik. Die klinische Inspektion ergab einen orthognathen, disharmonischen Gesichtstyp und einen dünnen skaloppierenden Biotyp mit hohen Papillen bei niedriger Lachlinie, des Weiteren Schmelz-Dentin-Frakturen, in der Front abradierte Inzisalflächen, eine insuffiziente Krone bei Zahn 22 sowie massive Kariesdefekte mit gingivalen Rezessionen, freiliegenden Wurzeloberflächen und aktiven sowie inaktiven Läsionen. Die parodontalen Verhältnisse waren soweit stabil und bis auf Zahn 45 auch noch alle Zähne vorhanden und erhaltungswürdig, wobei die unversorgt gebliebene Schaltlücke bei 45 starke vertikale Geweberezessionen aufwies. In regio 25 war einige Jahre zuvor alio loco ein Implantat inseriert worden. Die dentale Mittellinie war rechtslateral versetzt, und die Zähne zeigten Stellungsanomalien mit Kippungen, Inklinationen und Verdrehungen. Kontraindikationen lagen keine vor. Beim Lachen zeigte die Patientin ihre Zahnreihen bis in den hinteren Molarenbereich, wobei die Darstellung der Gewebestrukturen von ihrer individuellen Lippenform und -dynamik bestimmt wurde (Abb. **1** bis **7**) [5].

Ästhetisch-prothetische Vorüberlegungen

Mittlere Schneidezähne mit idealer Achsenneigung, symmetrischer Anordnung und einem harmonischen Breiten-Längen-Verhältnis werden als sehr attraktiv empfunden, wobei sich geringe Veränderungen der Achsneigung bei den lateralen Schneidezähnen nicht negativ auf den positiven Gesamteindruck auswirken [6–8]. Daraus lässt sich ableiten, dass durch Beibehalten individueller Merkmale wie dezente Stellungsanomalien mit minimalen Schrägständen und kleinsten Verdrehungen ein hoher Individualitätsgrad erreicht wird, ohne den ästhetischen Gesamteindruck zu beeinträchtigen. Zudem lässt sich mit Struktur und Volumen der Restaurationen der intra- wie extraorale optische Eindruck beeinflussen und ein harmonisches, weil natürliches, wie „gewachsen" aussehendes und damit typgerechtes Zahnbild – und damit wiederum die gewünschte perfekte „Täuschung" – erzielen.

Bevor ein solchermaßen idealisiertes und am Situationsmodell erstelltes Wax-up im Patientengespräch große Erwartungen weckt, müssen jedoch im Team die Machbarkeit und die dafür notwendigen Einzelschritte besprochen und abgestimmt sein.

Therapieschritte und involvierte Teammitglieder

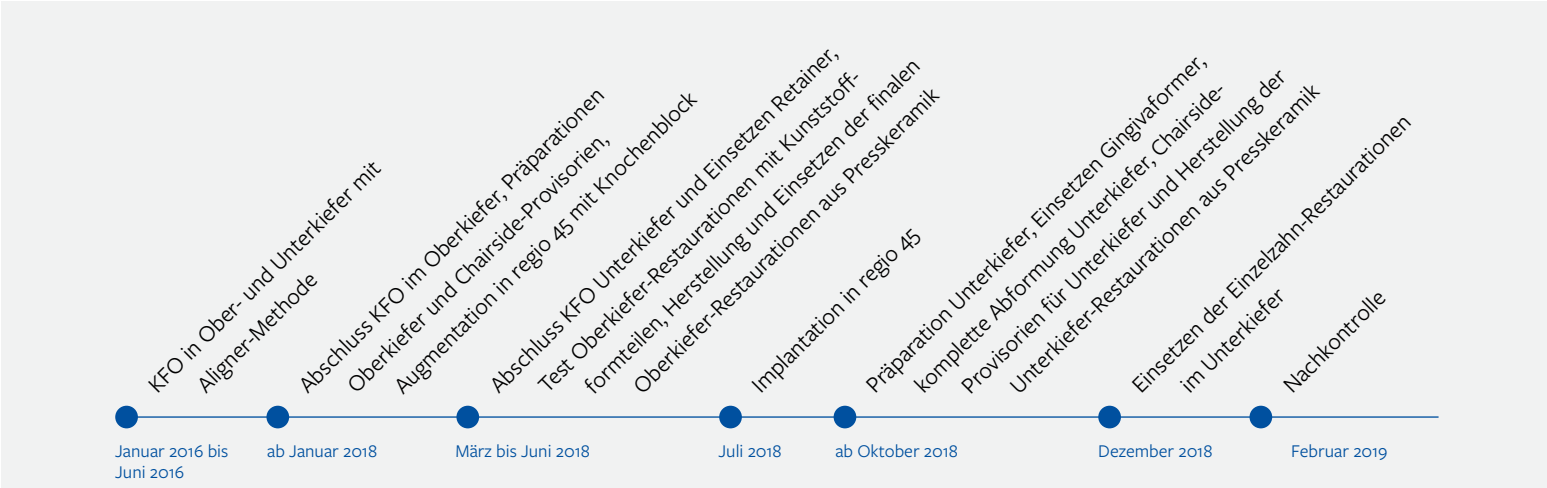

Media Fuchstal • © Copyright 2019 Teamwork Media Fuchstal • © Copyright 201

1–7 Ausgangssituation mit deutlich sichtbaren Stellungsanomalien der Zähne in der klinischen und radiologischen Frontal-, rechts- und linkslateralen sowie okklusalen Ansicht

Therapieschritte

Um das von der Patientin erwünschte ästhetische Erscheinungsbild überhaupt realisierbar zu machen, war – nach gründlicher Zahnreinigung und umfassender Kariestherapie – eine vorangehende kieferorthopädische Behandlung mit der Aligner-Methode unumgänglich. Im Anschluss daran sollte zunächst der Oberkiefer möglichst substanzschonend präpariert und damit eine ästhetische Einzelzahnversorgung mit Veneers, 360-Grad-Veneers, Table Tops bei entsprechenden Kontaktpunkten und mesialen wie distalen Konturen sowie einer neuen Implantatkrone in regio 25 ermöglicht werden.

Während dieser Zeitspanne war die Augmentation in regio 45 und nach entsprechender Heilphase aufgrund der hartgeweblichen Situation die Implantation mit dem neuen Camlog Progressive-Line Implantat (Camlog) und verschraubter Implantatkrone geplant. Einzelkronen auf Implantaten haben unabhängig vom Standort eine günstigere Prognose als andere Versorgungsarten [9] und tragen zum langfristigen Gewebeerhalt bei. Die Präparation des Unterkiefers sollte den gleichen Parametern folgen wie im Oberkiefer. Mit der Eingliederung der Einzelzahnversorgungen im Unterkiefer sollte die Gesamtsanierung abschließen (siehe Zeitleiste auf Seite 377).

KFO

Die kieferorthopädische Therapie war zunächst auf zwei Jahre terminiert. Mit ihr wurden mehrere Ziele verfolgt: die Erweiterung der Schaltlücke in regio 45, um dort nach vorheriger Augmentation ein Implantat inserieren zu können; die Öffnung des Zahnbogens mit Korrektur der Zahnachsen und der zu eng stehenden oder verschachtelten Zähne, um ausreichend Platz für eine Einzelzahnversorgung mit einem harmonischen Gingivaverlauf und eine optimierte Verzahnung zu gewinnen. Zudem sollten die inklinierten Zähne aufgerichtet werden, um unter anderem auch labiales Volumen für den Zahnersatz erzielen zu können.

Media Fuchstal • Copyright 2019 Teamwork Media Fuchstal • © Copyright 201

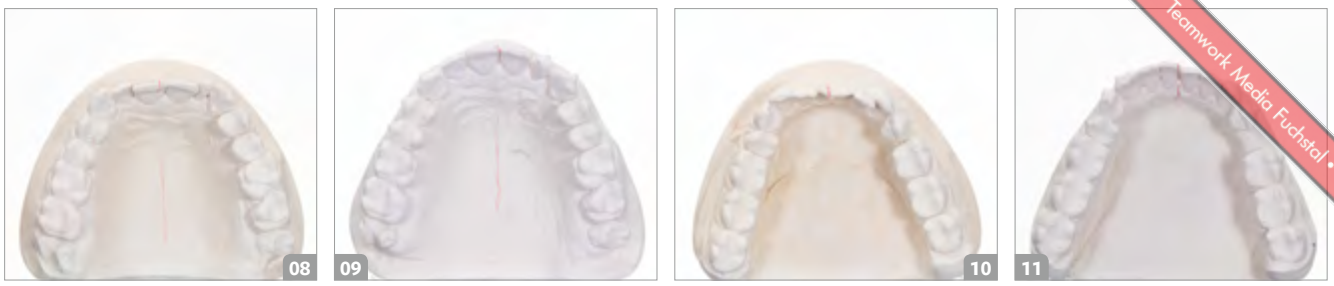

8–11 Ober- und Unterkiefer vor und nach der Aligner-Therapie mit jeweils harmonisiertem Zahnbogen

12–15 Öffnung der Schaltlücke in regio 45 und Lagekorrektur der dentalen Mitte

Ebenso sollten damit die Palatinalflächen als mechanisches und sensorisches Führungselement optimiert werden [11].
Die kephalometrische Analyse ergab keine Notwendigkeit zur Extraktion, sodass ausschließlich mit der Aligner-Methode mit zusätzlichen Attachments (Invisalign-Schienen, Align Technology) die gewünschten Korrekturen herbeigeführt werden sollten. Für die Zustimmung der Patientin zu dieser Methode war der ClinCheck als digital prognostiziertes Behandlungsergebnis ausschlaggebend. Zudem ließ sich damit der Fortgang der einzelnen Behandlungsphasen in einem Soll-Ist-Vergleich zwischen den Behandlern sehr gut kommunizieren. Nach knapp über zweijähriger kieferorthopädischer Therapie zeigte sich Ende 2017 im Oberkiefer ein funktionell stabiler Zustand, sodass mit den zahnärztlichen und zahntechnischen Arbeiten im Oberkiefer begonnen werden konnte. Der Retainer von 33 auf 43 wurde mit Eröffnung des Implantats in regio 45 entfernt, um eine perfekte Präparation und Abformung zu ermöglichen (Abb. **8** bis **17**).

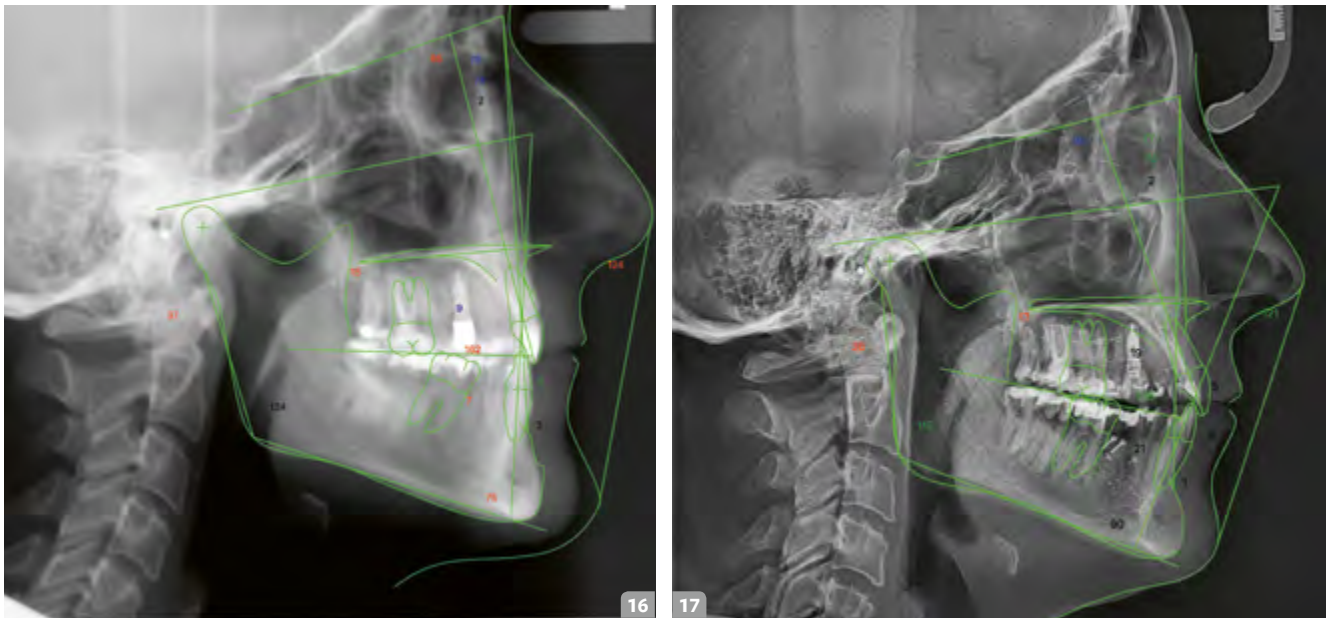

16–17 Röntgenkontrollaufnahme mit aufgerichteten Frontzähnen und nach distal korrigierten Zahnachsen an den Zähnen 48, 47 und 46 zur Öffnung der Schaltlücke

Media Fuchstal • © Copyright 2019 Teamwork Media Fuchstal • © Copyright 2019

18 Prothetische Ausgangssituation nach abgeschlossener Kieferorthopädie

19 Präparierte Oberkieferzähne mit eingelegten Retraktionsfäden

20 Weiße Kunststoffformteile für das Provisorium zum Farb- und Formabgleich mit der Patientin

21 & 22 Meistermodell des präparierten Oberkiefers ohne und mit Restaurationen

23 Keramische Restaurationen für den Oberkiefer

24 Okklusionskontrolle der Oberkiefer-Restaurationen im Artikulator

Prothetik Oberkiefer

Gemäß der Planung war als Erstes der Oberkiefer prothetisch neu zu versorgen. Die Zähne wurden anhand der Vorgaben aus dem Wax-up präpariert und dabei die Altkrone an Zahn 22 sowie die Implantatkrone an Zahn 25 entfernt. Damit die Patientin die ästhetischen Parameter – Stellung, Größe und Formveränderung der Front von eckig auf rund – und die gewählte Farbe der künftigen Restaurationen überprüfen konnte, wurden gefräste Kunststoffformteile hergestellt. Ebenso können daran auch die funktionellen Para-

Media Fuchstal • Copyright 2019 Teamwork Media Fuchstal • © Copyright 201

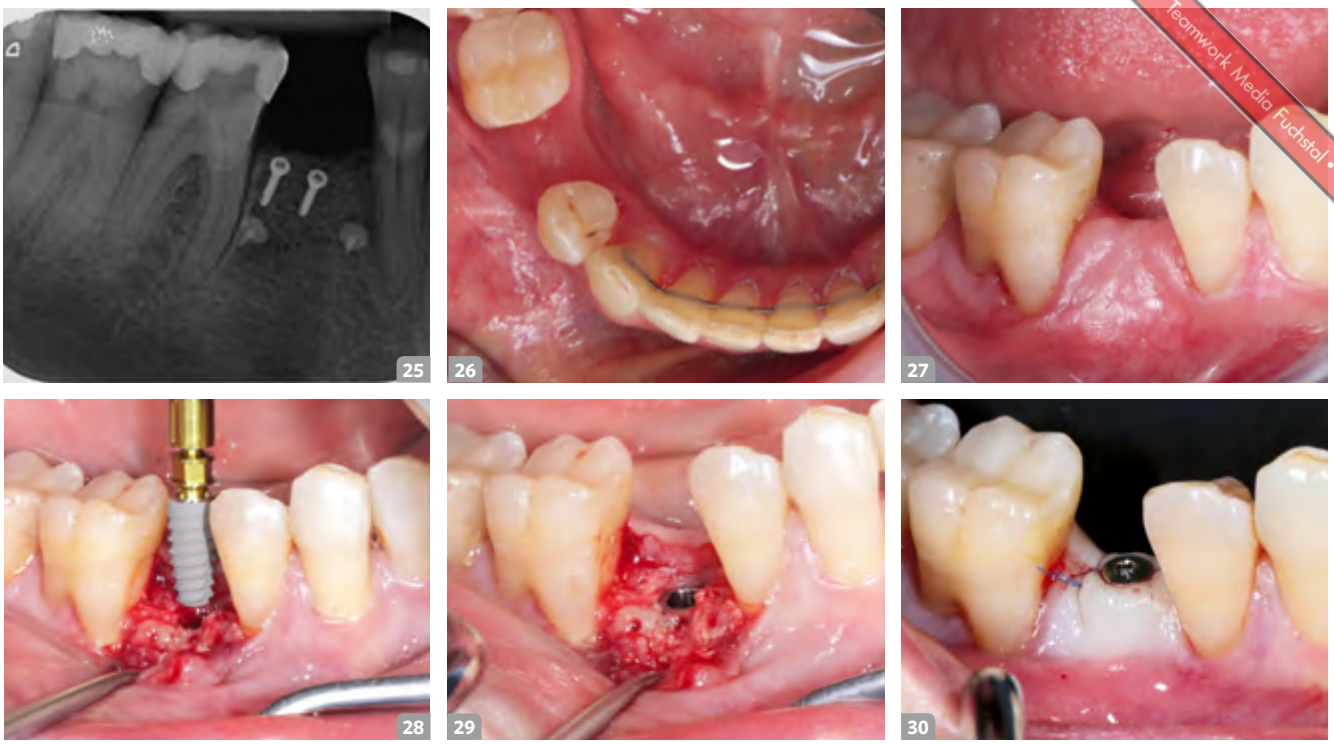

25–27 Fünf Monate nach Transplantation in regio 45 vollständig osseointegriertes Augmentat bei stabilen Gewebeverhältnissen und neu ausgebildetem Weichgewebe (im Bild noch mit Retainer)

28 Implantation des 3,8 mm Camlog Progressive-Line Implantats. I **29** Das knochenbündig eingebrachte Implantat. I **30** Um den Gingivaformer PS vernähtes Weichgewebe zur Ausformung des Emergenzprofils und der Interdentalpapillen.

meter (Passung, approximale und okklusale Kontakte, dynamische Abläufe) kontrolliert werden. So lässt sich vermeiden, dass finale Arbeiten eventuell nochmals überarbeitet werden müssen, weil sich zwischenzeitlich bei einem Patienten Vorstellungen oder Ansichten geändert haben. Sämtliche Restaurationen wurden aus Lithiumdisilikat (Ivoclar Vivadent) anatomisch in Presstechnik gefertigt und nur im Bereich der Inzisalkanten leicht überschichtet. Die dezenten Individualisierungen wurden in der Maltechnik aufgebracht. Bis zur endgültigen Eingliederung, die zwischen Augmentation und Implantation in regio 45 vorgenommen wurde, trug die Patientin ein chairside gefertigtes Provisorium (Abb. **18** bis **24**)

Augmentation Unterkiefer

Für den für die Implantation in regio 45 notwendigen Knochenaufbau wurde in Piezotechnik ein autogener Knochenblock aus dem Ramus mandibulae entnommen. Ein Augmentat aus dieser Region ist osteoinduktiv, osteogen und osteokonduktiv und weist ein hohes Regenerationspotenzial auf [12]. Der Knochenblock wurde mit zwei Osteosyntheseschrauben fixiert und mit einer Mischung aus gemahlenem Eigenknochen und Bio-Oss (Geistlich) ausgeformt. Das Augmentat wurde mit einer resorbierbaren Membran (Bio-Gide, Geistlich) abgedeckt, mit Titanpins fixiert und die Schleimhaut darüber speicheldicht vernäht.

Implantation Unterkiefer

Bei Eröffnung des Operationssitus etwa ein halbes Jahr später war der Knochenblock sehr gut osseointegriert, und auch das Weichgewebe war stabil ausgebildet. Nach dem Entfernen des Retainers und der Osseosyntheseschrauben – die Titanpins können im Kiefer verbleiben – wurde mit dem Rosenbohrer die Implantatposition markiert und der Implantatstollen gemäß Protokoll aufbereitet. Das 3,8 mm Camlog Progressive-Line Implantat wurde aufgrund des gut ausgeformten und stabilen Knochenlagers alveoarmittig positioniert und im Hinblick auf die spätere prothetische Versorgung mit den Prothetikkomponenten PS für Platform Switching knochenbündig eingebracht. Zum Schutz des stabil osseointegrierten Transplantats einerseits und aufgrund des „progressive“ ausladenden Gewindedesigns andererseits wurde der Bohrstollen vorsorglich mit einem Gewindeschneider nachgeschnitten (der eigens für harten Knochen (D1/D2) entwickelte Dense bone drill war zum Operationstermin noch nicht verfügbar). Das Implantat wurde mit der Abdeckschraube verschlossen und für die gedeckte Einheilung speicheldicht vernäht. Nach zweimonatiger Einheilung wurde es mit einer kleinen horizontalen Inzision atraumatisch freigelegt, die Abdeckschraube entfernt und mit dem zylindrischen Gingivaformer PS für das Platform Switching versorgt. Zur Ausformung des Emergenzprofils und der Interdentalpapillen wurde die periimplantäre Mukosa um den Gingivaformer PS vernäht (Abb. **25** bis **30**).

Media Fuchstal • © Copyright 2019 Teamwork Media Fuchstal • © Copyright 201

31 Reizfrei ausgeheilte gingivale Verhältnisse am Implantat in regio 45 mit schönem zirkulärem Weichgewebevolumen I **32** Präparierte Unterkieferzähne und Repositionshilfe für die Komplettabformung I **33–34** Finale Einzelzahnrestaurationen auf dem Meistermodell mit minimaler Verdrehung an Zahn 42

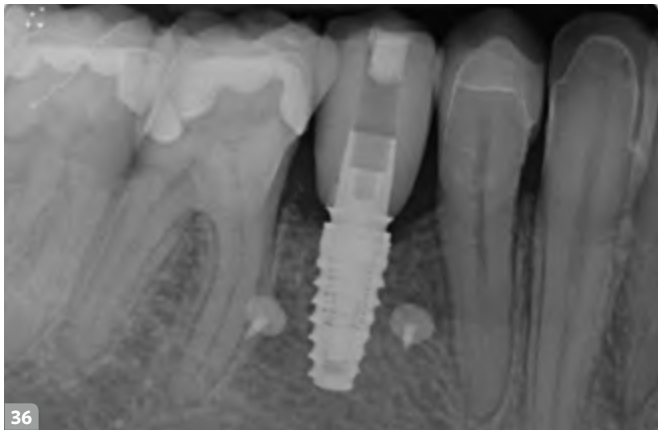

35 Okklusionskontrolle der Unterkiefer-Restaurationen gegen den Oberkiefer I **36** Röntgenkontrollaufnahme nach Eingliederung der Implantatkrone in regio 45. I **37 & 38** Das Zahnbild vor und nach der Restauration mit natürlich wirkendem Irisieren der Zähne und runden statt eckigen Inzisivi

Media Fuchstal • Copyright 2019 Teamwork Media Fuchstal • © Copyright 201

39 Eine befreit und ungezwungen lachende Patientin beim Recall

Prothetik Unterkiefer

Im nächsten Schritt wurden die Zähne im Unterkiefer präpariert, sodass – mit Repositionshilfe in regio 45 – eine geschlossene Komplettabformung für das Meistermodell und die Herstellung der finalen Restaurationen genommen werden konnte. Für den prothetischen Aufbau des inserierten Camlog Progressive-Line Implantats werden die gewohnten Prothetikkomponenten verwendet.
Die Implantatkrone wurde als Hybridkrone anatomisch modelliert, ebenfalls aus Lithiumdisilikat gepresst, reduziert, geschichtet, mit der für das Platform Switching geeigneten Titanbasis CAD/CAM PS (Prototyp) verklebt und mit dem Implantat verschraubt. Der Schraubkanal wurde mit farblich abgestimmtem Komposit verschlossen. Die Implantatkrone integrierte sich harmonisch in das perfekte Okklusions- und Artikulationsbild. Die Einzelzahnrestaurationen wurden wie schon zuvor im Oberkiefer mit Panavia V5 (Kuraray) befestigt. Aufgrund ihrer nur minimal subgingivale Präparation konnten die Zementüberschüsse restlos entfernt und somit das Risiko einer „Zementitis“ vermieden werden (Abb. **31** bis **38**).

Schlussbetrachtung

Der „innigste“ Wunsch der Patienten war es, beim Lachen mit Stolz schöne Zähne zeigen zu können, statt sie – trotz ihrer niedrigen Lachlinie – hinter ihren schmalen Lippen verstecken zu müssen und somit immer „angespannt“ zu wirken (Abb. **39**). Bei einer Ausgangssituation wie der geschilderten kann solch ein Wunsch – wenn überhaupt – nur in enger und vertrauensvoller Zusammenarbeit zwischen Kieferorthopäden, Zahnarzt und Zahntechniker schon vom Zeitpunkt der Diagnose und Planung an erfüllt werden. Zudem muss der Patient regelmäßig auch in die einzelnen Therapieentscheidungen bewusst einbezogen werden. Dies dient nicht nur der Rückversicherung des Behandlerteams, sondern auch der Motivation des Patienten, die Therapie geduldig und damit erfolgreich zu Ende führen zu wollen. Die Patientin, so ihre Aussage bei der Nachkontrolle, merke jetzt eine „gesteigerte Attraktivität“ an sich. Dem ist nichts hinzuzufügen. ■

Literaturverzeichnis unter www.teamwork-media.de/literatur

Media Fuchstal • © Copyright 2019 Teamwork Media Fuchstal • © Copyright 201

Die Autoren

Dr. Martin Gollner absolvierte sein Studium der Zahnmedizin von 1993 bis 1998 in Freiburg/Breisgau und promovierte 1999. In den Jahren 2000 bis 2005 war er als Weiterbildungsassistent Oralchirurgie tätig bei Oralchirurgie MKG-Praxis Dr. Dr. V. Tröltzsch, Ansbach und an der Klinik für MKG-Chirurgie – Klinische Navigation und Robotik / Prof. Dr. mult. h. c. J. Bier, Campus Virchow, Charité Berlin, Abteilung Implantologie und Spezialprothetik. 2003 erfolgte die Anerkennung als Fachzahnarzt Oralchirurgie und 2005 die Zertifizierung Tätigkeitsschwerpunkt Implantologie DGI/BDIZ. 2005 lies er sich in eigener Praxis mit Fokus Implantologie, ästhetische Zahnmedizin und Parodontologie nieder. 2009 gründete er eine Gemeinschaftspraxis mit Dr. Max Bornebusch und 2014 das Dental-Zentrum Bayreuth. Dr. Gollner ist internationaler Referent und Autor, Fortbildungsbeirat der DGI, Gründer und Direktor des ITI Study Club Bayreuth sowie Mitglied in zahlreichen Fachgesellschaften.

Dr. Andreas Kämpf schloss sein Studium der Zahnmedizin 1998 in Würzburg mit seiner Promotion ab. In den beiden folgenden Jahren war er allgemeinzahnärztlich an der Akademie für zahnärztliche Fortbildung in Karlsruhe bei Prof. Dr. Heners tätig. Darauf folgte ein zweijährige Weiterbildung zum Fachzahnarzt für Kieferorthopädie in einer Praxis in Nürnberg (Dr. Dr. D. Lutz, M.S.D. U.O.P., San Francisco). In den Jahren 2001 bis 2003 bildete sich Dr. Kämpf weiter zum Fachzahnarzt für Kieferorthopädian der Universität Ulm bei Prof. Dr. F.G. Sander, 2003 folgten die Anerkennung als Fachzahnarzt für Kieferorthopädie und Niederlassung als Kieferorthopäde in Nürnberg. 2005 lies er sich in Bayreuth als Kieferorthopäde nieder. Dr. Kämpf ist seit 2001 Mitglied der Karlsruher Konferenz, Mitglied der deutschen Gesellschaft für Kieferorthopädie (DG KFO) und zertifizierter Invisalign-Provider. Zudem ist er seit 2003 Mitglied des Berufsverbandes der Kieferorthopäden (BDK) und verfügt seit 2018 über den „Diamond Status Invisalign“ mit bereits über 500 erfolgreich behandelten Fällen.

Ztm. Stefan Picha Nach seiner Ausbildung im Labor Snay 1992 machte sich Stefan Picha auf die Suche nach seinem zahntechnischen Weg. Diesen fand er 1996 bei Michael Polz und Stefan Schunke. Nach einigen Jahren der Weiterbildung auf den Gebieten der Ästhetik, Funktion und Frästechnik legte er 2002 seine Meisterprüfung als Externer an der Meisterschule in Nürnberg ab. Seit 2009 ist Stefan Picha Mitglied im Ausschuss der Meisterprüfungskommission Nürnberg und seit 2010 betreibt er sein eigenes Labor in Fürth. 2015 erhielt Stefan Picha den Titel des oral designers, was ihm die Mitgliedschaft in der oral design foundation sichert.

Kontakt
Dr. Martin Gollner
DentalZentrum Bayreuth
Karl-Marx-Str. 8
95444 Bayreuth
0921 2305240
gollner@ dentalzentrum-bayreuth.de

Produktliste

PRODUKT	PRODUKTNAME	FIRMA
Befestigung	Panavia V5	Kuraray
Implantat	Camlog Progressive-Line	Camlog
Implantataufbau	Camlog Titanbasis CAD/ CAM	Camlog
KFO-Schienen	Invisalign	Align Technology
Restaurationen	IPS e.max	Ivoclar Vivadent